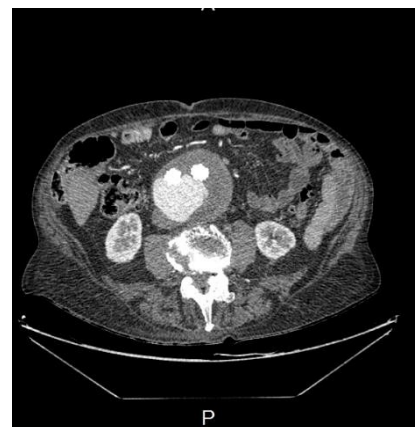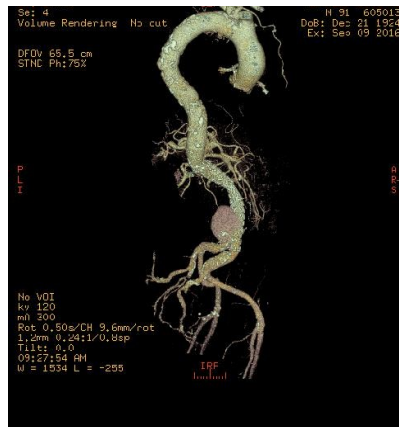
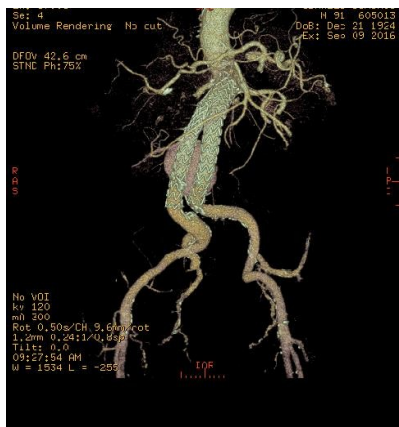


Tratamiento endovascular simultáneo: implante valvular aórtico y cierre de endoleak de endoprótesis aórtica

Servicio de Diagnóstico y Tratamiento Endovascular (DTE) | Servicio de Cirugía Cardiovascular | Servicio de Cardioimágenes | Departamento de Cardiología | Grupo Gamma

Presentamos el caso de un paciente de 91 años de edad, portador de estenosis aórtica severa sintomático por disnea CF III-IV que se coloca en plan de reemplazo valvular aórtico transcatóter (TAVI) por presentar riesgo quirúrgico intermedio-alto (STS 8 - Euroscore 25).

El paciente tenía antecedente de implante de endoprótesis aórtica bi-iliaca en 2010. En la evaluación por angio-tomografía multislice de factibilidad técnica para el procedimiento valvular se evidencia endoleak peri protésico tipo Ib.



El endoleak es una de las complicaciones más frecuentes de las endoprótesis aórticas y consiste en la presencia de flujo vascular peri-protésico, en el saco aneurismático. Generalmente son asintomáticos y no suelen generar complicaciones hasta etapas avanzadas. El subtipo I se debe a una pobre aposición entre el sitio de anclaje, ya sea proximal (Ia) o distal (Ib), de la prótesis y la pared aortica o iliaca nativa, permitiendo así la fuga de sangre a través de este defecto hacia el saco aneurismático. Los que ocurren tardíamente, como en el caso de nuestro paciente, se generan por cambios en la configuración de la aorta a medida que el saco se encoge.

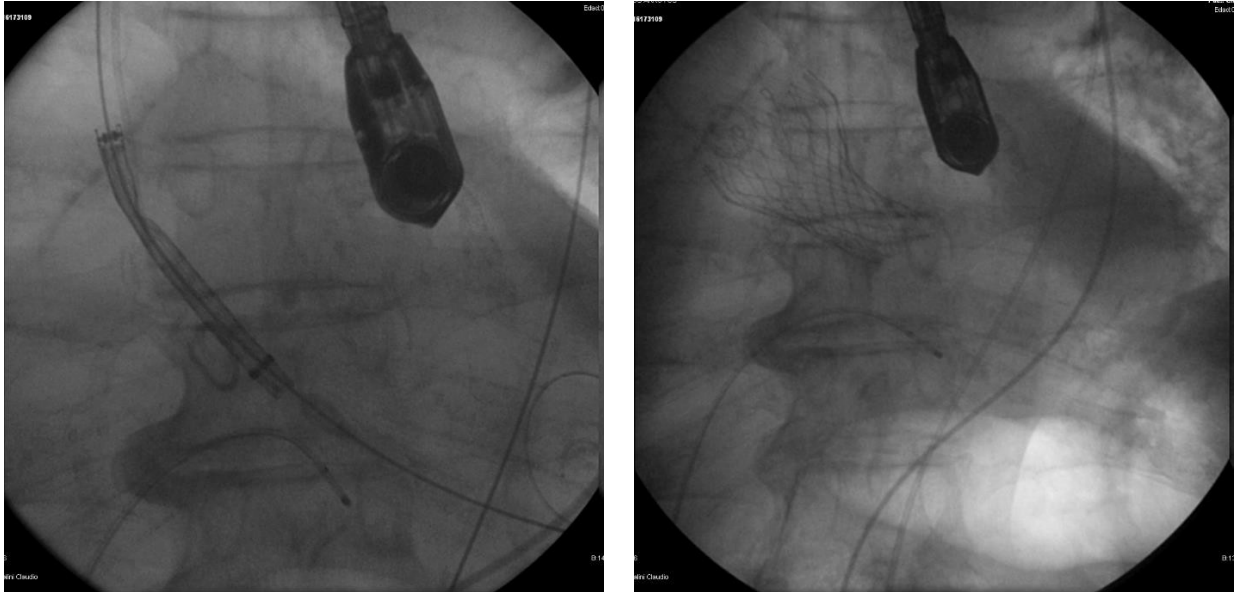
El tratamiento estándar para este tipo de complicaciones es el cierre endovascular, existiendo para el mismo diferentes técnicas, entre ellas la angioplastia de las zonas de anclaje o adición de extensiones.

A partir de una discusión multidisciplinar en nuestro paciente se decide reparar el endoleak en el mismo procedimiento que el implante valvular.

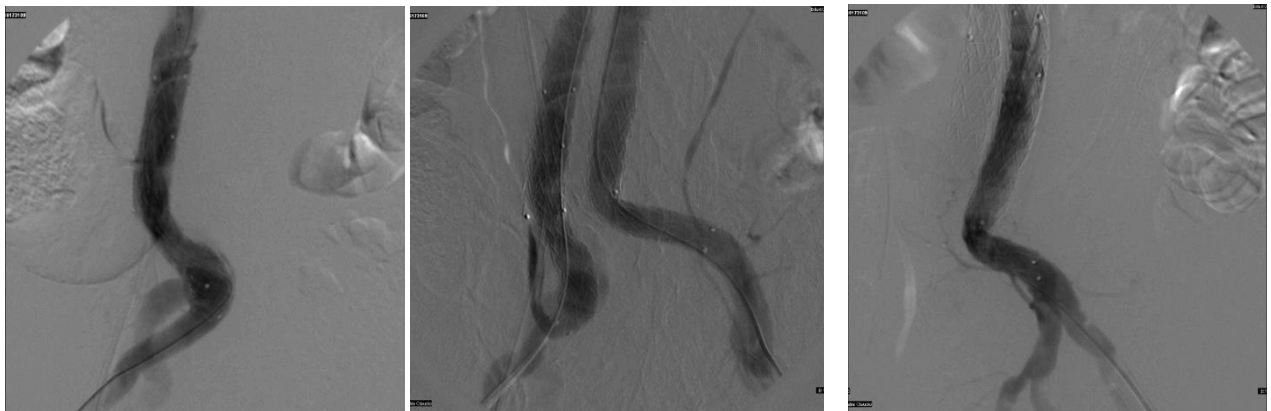La resolución percutánea simultánea de defectos múltiples permite ofrecer una alternativa de tratamiento para pacientes tradicionalmente abordados de forma quirúrgica, con todos sus riesgos e inconvenientes, evita la realización de múltiples procedimientos intervencionistas, impide el riesgo de procedimientos anestésicos repetidos, reduce el número de punciones vasculares y disminuye costos.

La realización de procedimientos combinados es compleja y demanda planificación antes de su ejecución.

En nuestro paciente se seleccionó una válvula Corevalve número 31, accediendo por vía transfemoral.



El cierre del endoleak se llevó a cabo a través del implante de dos extensiones ilíacas de la endoprótesis aórtica.



El procedimiento resultó exitoso y no mediaron complicaciones.

En el seguimiento alejado el paciente se encuentra asintomático, sin gradientes valvulares ni insuficiencias.

Este caso resalta la importancia del avance de la tecnología endovascular para el manejo de estas afecciones que cada vez con mayor frecuencia coexisten en el anciano, y que por su parte, muchas veces no son candidatos para una cirugía mayor.

Referencias bibliográficas

- 1) Taramasso M. Concomitant structural procedures: why not? EuroPCR 2016.
- 2) Orejola W., et al. Combined Transcatheter Aortic Valve Replacement and Endovascular Aortic Repair: A Transfemoral Approach Dilemma. J Surger January 2016 Vol:4, Issue:1
- 3) Chamiéa F., et al. Procedimientos percutáneos combinados en defectos estructurales y congénitos. Rev Bras Cardiol Invasiva. 2015;23(1):61-65
- 4) Koudoumas D., Simultaneous percutaneous transcatheter aortic valve replacement and endovascular abdominal aortic aneurysm repair in a high risk patient with hostile aortic neck, a case report. J Cardiothorac Surg. 2015; 10: 184.
- 5) Bashir M., et al. Endoleaks After Endovascular Abdominal Aortic Aneurysm Repair: Management Strategies According to CT Findings. AJR 2009; 192:W178-W186